Kontakt

Klinik für Pädiatrische Neurochirurgie
Chefarzt Dr. med. Lutz Schreiber
E-Mail: kinderneurochirurgie.gelsenkirchen@knappschaft-kliniken.de

Terminvereinbarung
Kinderneurochirurgische Sprechstunde
Tel.: 0209 369-602
Spezialsprechstunde für Kraniosynostosen
Tel.: 0209 369-606

Arzt-Kontakt zum kinderneurochirurgischen Oberarzt in dringenden Fällen:
Tel.: 0209 5902-7898

Knappschaft Kliniken Gelsenkirchen-Buer GmbH
Akademisches Lehrkrankenhaus
der Ruhr-Universität Bochum
Adenauerallee 30
45894 Gelsenkirchen
Tel.: 0209 369-601 | Fax: 0209 369-610
www.knappschaft-kliniken.de/gelsenkirchen

Stand: Januar 2025. Fotonachweis: Knappschaft Kliniken Gelsenkirchen, ©demphoto/stock.adobe.com (Titel)

KNAPPSCHAFT KLINIKEN

Kraniosynostosen

Klinik für Pädiatrische Neurochirurgie

» Dr. med. Lutz Schreiber
Chefarzt, Klinik für Pädiatrische Neurochirurgie

Sehr geehrte Eltern,

unsere kinderneurochirurgische Klinik behandelt alle Krankheitsbilder, die den Kopf, das Gehirn und das Rückenmark Ihres Kindes betreffen. Von Geburt an bis zum 18. Lebensjahr sind wir für Sie und Ihr Kind da.

Ein spezieller Schwerpunkt ist die Abklärung von Schädelverformungen sowie die endoskopische Behandlung von sogenannten frühzeitigen Schädelnahtverknöcherungen (Kraniosynostosen).

Es handelt sich bei der Kraniosynostose um eine Erkrankung, die zwar einen operativen Eingriff erforderlich macht, mittlerweile aber über ein endoskopisches Verfahren schonend behandelt werden kann. Hierbei wird eine zu früh verknöcherte Naht des Schädelknochens Ihres Kindes kameragestützt mittels Schlüssellochtechnik wieder eröffnet.

Somit kann das Kopfwachstum Ihres Kindes wieder normal voranschreiten, ohne durch die vorzeitige Verknöcherung der Schädelnaht beeinträchtigt zu werden.

Verformungen des Kopfes Ihres Babys können auf eine solche vorzeitige Verknöcherung hinweisen.

Typische Verformungen sind

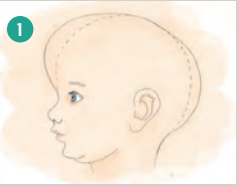

1 lange, schmale Kopfform (Verknöcherung der Sagittalnaht)

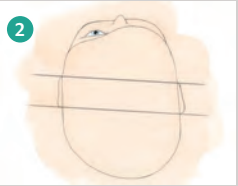

2 Verformungen der Augenhöhlen und asymmetrische Gesichtszüge (Verknöcherung der Coronarnaht)

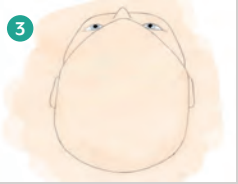

3 schmale Stirn und geringe Gesichtsbreite (Verknöcherung der Frontalnaht)

4 verformte Hinterköpfe und schiefstehende Ohren (Verknöcherung der Lambdanaht)

Sollte der Verdacht auf eine vorzeitige Verknöcherung von Schädelnähten bei Ihrem Kind bestehen, ist eine Abklärung mit einer Ultraschalluntersuchung in unserer Klinik innerhalb von maximal sieben Tagen möglich und sollte vereinbart werden.

Bei weiteren Fragen stehen wir gerne zur Verfügung.

Mit herzlichem Gruß

Dr. med. Lutz Schreiber
Chefarzt
Klinik für Pädiatrische Neurochirurgie